4/9(木)　14:00 更新

①バレエ解剖学　～解剖学からみたバレエ３種の神器　その３「つま先(ポアントワーク)」～

トゥシューズはみんなの憧れですね。ところがいざ履いてみるとその難しさにびっくり。固い、痛い、まっすぐ立てない。女の子はバレエを始めた時から、トゥシューズを履く為のワークを少しずつはじめて行きます。もちろん男の子もつま先の働きは重要です。きれいに見える為ばかりではない解剖学的なお話をしましょう。

これまでにお話してきた様に、バレエでは女性も男性も美しい身体が求められます。元々持っている美しさに加え、解剖学的アプローチによるトレーニングや、イメージによるトレーニングで美しいほっそりとした、そして強靭な筋肉を創り上げていくことが必要です。ほっそりとなるとやはり筋肉は大きくしたくない。大きくしないためには、身体のより中心にある繊細な筋肉たちに働いてもらう事になります。この筋肉たちは大きくなりにくく、また負荷をかけたトレーニングではなく、イメージを送る事よって働いてくれる筋肉群と言われています。バレエにぴったりの筋肉さんたちですね(笑)。けれどバレエの動きの中には、おっとりイメージをしている場合ではないアクロバット的な動きもあり、そんな時はどうするのか? そこでつま先の活躍が役立ちます。

「バレエで唯一縮めていいのは土ふまず!!」恩師はよくお稽古で叫んでいました。他の筋肉は出来るだけ縮めたくない。大きくなるし、縮めてばかりいる筋肉は瞬発的な大きな力が加わる事によって切れてしまいやすくなるから。ジャンプで着地したり、あやまってねじったりした時。人間のいちばん先になるつま先に主導権を握ってもらい、その判断と働きに対して、上の筋肉たちが従うとイメージしてください。もちろん、これまでお話した引き上げとターンアウトは働いています。

私たちは漠然とつま先の筋肉はふくらはぎに繋がっている様に思っていますが、実はかかとを回避するように土踏まずを経由して下肢に繋がっています(資料参照)。アキレス腱は上に上がっていくとふくらはぎの筋肉(ヒラメ筋)に繋がっています。このヒラメ筋がぷくっと大きくなっているのは主に大きな衝撃に耐える為です。いざジャンプ着地のような大きな負荷がかかった時に頑張ってくれる頼もしい筋肉なので、普段の穏やかな動きの時にはなるべくお休み(?)していて頂き、穏やかな動きの時には内側の筋肉たちに仕事を任せたいところです。ちょっと転んでかすり傷の時に救急車を呼ばないのと同じ考え方です(笑)。かと言ってつま先の伸ばし方にも正しいやり方があり、ただぎゅうぎゅうと伸ばしてはアキレス腱に働きかけてしまいがちなので、正しい働き方を習得しなければなりません。←これもまた後程ご説明しますね。

筋肉を大きくしたくない。関節はすき間を空けて自由に大きく広く使いたい。怪我をしたくない。つま先の活躍がこれに一役かっているのです。つま先を正しく伸ばした時貨物列車を想像してください。先頭の車両が動き出すと、がしゃんがしゃんがしゃん!!と２両目から順に引っ張られて動き出しますね。つま先を伸ばすと、足首、膝、股関節が。更にはその動きに刺激された胴体の関節たちも伸びようと働きだします。引き上げに加え、つま先の働きもまた身体の中の空間を生み出すのに大きく役立っています。

まだまだ補足も必要です。さて次回は? お楽しみに!

V 下腿の筋〈伸筋・腓骨筋〉

ここでは、下腿の中の、足
す伸筋、腓骨筋、そして前
扱う。

v-1 前脛骨筋（ぜんけいこつきん）

※足関節の背屈を行なう筋の中では最も強力なもの。下腿外側の筋の中では、最も触れることのできる筋。強く背屈すると、足首のところに腱を明瞭に見ることができる。スキーや、アイススケート、また前傾姿勢での歩行で、特に足の外側に体重をかけた場合、この筋は強力に働く。

v-2 長腓骨筋（ちょうひこつきん）

※短腓骨筋と共に強力な外がえしの筋。足底弓を保持する働きもある。ランニングやジャンプにおいて足がまっすぐ前方を向かず、足先が内方を向く場合、この筋が弱い可能性がある。この腱は足関節付近で短腓骨筋腱の下を通る。

v-3 短腓骨筋（たんひこつきん）

※この筋は外がえしの主働筋。また、足関節の底屈を補助する。また足を押し上げる働きから、足底の縦アーチを保持させるためにも役立っている。腱は外果のすぐ後ろを通る。

v-4 第三腓骨筋（だいさんひこつきん）

※時として、長趾伸筋に余分の腱が生じることがある。これを第三腓骨筋という。足の背屈と外がえしを補助する。

U 下腿の筋〈屈筋〉

ここでは、下腿の後方筋及び膝関節について扱う。上肢の前腕には、屈筋、伸筋ともに数多くあるのに対し、下腿は数こそ少ないが強力な筋が多い。

u-1 下腿三頭筋（かたいさんとうきん） ※腓腹筋とヒラメ筋を合わせた名称。全部で三つの筋頭となることから。

u-2 腓腹筋（ひふくきん）

※強力な筋で、いわゆる「ふくらはぎの筋」。足関節の底屈と共に、膝関節の屈曲などに関与。腓腹筋の内側頭は大腿骨の内側上顆から、外側頭は外側上顆から起き、アキレス腱（踵骨腱）となって踵骨に停止する。起始が大腿骨にある2関節筋であるため、膝が伸展していると力を発揮するが、膝が屈曲していると底屈する力が弱まる（例えば、運転中にシートを前に出し過ぎて、膝が曲った姿勢ではブレーキを踏みづらいということもある）。

u-3 ヒラメ筋（ひらめきん）

※腓腹筋同様、強力な底屈筋。腓腹筋と異なり、足関節のみに関与。膝が屈曲した状態での足の底屈では、もっぱらヒラメ筋が働いている。腓腹筋と共通のアキレス腱に停止するので、腱を断裂するときは一緒に切れる。

u-4 アキレス腱（あきれすけん）（踵骨腱（しょうこつけん））

※腓腹筋とヒラメ筋の共通の腱。瞬間的に過剰な負荷がかかるとアキレス腱の断裂が起きる。普段運動していない人が、練習もせずに急にアキレス腱に力をかけることは危険。

u-5 足底筋（そくていきん）

※ごく細いがとても長い筋。

u-6 膝窩筋（しっかきん）

※膝関節の屈曲と、脛骨の内旋を行なう。

足関節において、屈曲や伸展という言葉は、まぎらわしいために使用されない。足指の場合は、屈曲・伸展という言葉は用いられる。

u-7 背屈（はいくつ）

u-8 底屈（ていくつ）

u-9 内がえし（うちがえし）（内反（ないはん））

u-10 外がえし（そとがえし）（外反（がいはん））

W 足の固有筋

ここでは、起始・停止が足の中にある、比較的短い足の筋に
足底の筋群は、最も浅い層〔第1層〕から最も深い層〔第4層〕
層に分類することができる。

手と足の筋肉の間には相同関係があるが、違いもある。手には母指対立筋があるが、足にはない（足の親指は他の足の指と対立させることなどできない）。また、短掌筋に相当するものは足にはない。手の背側には（背側骨間筋以外に）筋腹はないが、足の背側には背側骨間筋以外にも、「短趾伸筋」と「短母趾伸筋」がある。ヒトの場合、足の個々の筋の働きはあまり独立しておらず、共同して機能している。

w-1 短母趾屈筋（たんぼしくっきん）〔第3層〕

※母趾基節骨の屈曲を行なう。短母趾屈筋の起始に関しては文献によって違いが見られる（①立方骨・外側楔状骨とするもの、②立方骨・外側楔状骨、中間楔状骨③内側楔状骨・長足底靭帯・後脛骨筋の腱とするもの）。

w-2 短小趾屈筋（たんしょうしくっきん）〔第3層〕

w-3 母趾内転筋（ぼしないてんきん）〔第3層〕

※二頭筋で、斜頭は立方骨、外側楔状骨、第2、第3中足骨を起始とし、外側種子骨に停止する。横頭の起始は、第2～5指の中足指関節の関節包。母趾の内転。外反母趾にならないように母趾を正しい位置に維持するように働く。

w-4 小趾対立筋（しょうしたいりつきん）

※長足底靭帯と長腓骨筋の腱鞘から起こる。第5中足骨を底側へ動かす。小指対立筋と似た働きをする。小趾外転筋の一部ともみなされる。

※三角靭帯は極めて強靭で、あまり断裂を生じないが、代わりに内果を引き剥がし、脛骨の骨折を引き起こす。捻挫も、三角靭帯ではなく、外側の距腓靭帯や、踵腓靭帯の方が多い。内がえしの方が可動域が大きいのも、損傷しやすい理由の一つ。

w-5 後距腓靭帯（こうきょひじんたい）

w-6 （内側）三角靭帯（さんかくじんたい） ※後脛距靭帯、脛踵靭帯、脛舟靭帯、前脛距靭帯の総称。

w-7 踵腓靭帯（しょうひじんたい）

w-8 屈筋支帯（くっきんしたい）

w-9 上伸筋支帯（じょうしんきんしたい）

w-10 上腓骨筋支帯（じょうひこつきんしたい）

w-11 下腓骨筋支帯（かひこつきんしたい）

w-12 下伸筋支帯（かしんきんしたい）

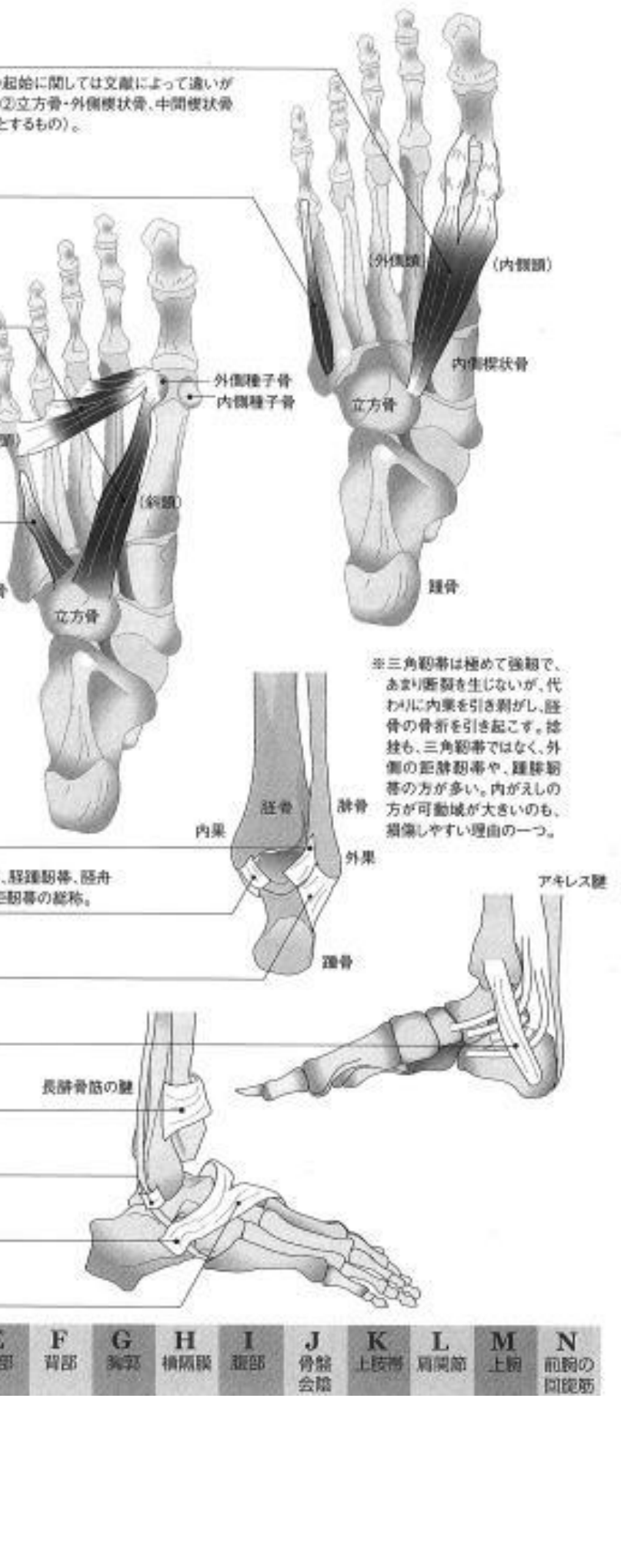

〔第1層〕小趾外転筋（しょうしがいてんきん） w-13

※小趾の外転を行なう。

〔第1層〕短趾屈筋（たんしくっきん） w-14

※足の筋のうち最も表層に位置する。第2～5の中節骨と基節骨の屈曲。この筋が弱くなると、「鉤爪足」と呼ばれる症状を示す。

〔第1層〕母趾外転筋（ぼしがいてんきん） w-15

※母趾の外転を行なう。

〔第2層〕虫様筋（ちゅうようきん） w-16

※第2～5趾を母趾の方へ内転する。手の虫様筋と異なり、欠損や重複などの変異が多く見られる。

〔第2層〕足底方形筋（そくていほうけいきん） w-17

※第2～5趾のPIP関節の屈曲。趾屈補助筋とも呼ばれる。

〔第2層〕長趾屈筋腱（ちょうしくっきんけん） w-18

長足底靭帯（ちょうそくていじんたい） w-19

〔第4層〕底側骨間筋（ていそくこっかんきん） w-20

※趾を内転する。第3～5趾を第2趾に引き付ける。

〔足背〕背側骨間筋（はいそくこっかんきん） w-21

※趾を外転する。

〔足背〕短趾伸筋（たんししんきん） w-22

※足根洞近くが起始。足指の伸展を行なう。足の背側に筋腹が位置するのは、この筋と短母趾伸筋・背側骨間筋のみ。

〔足背〕短母趾伸筋（たんぼししんきん） w-23
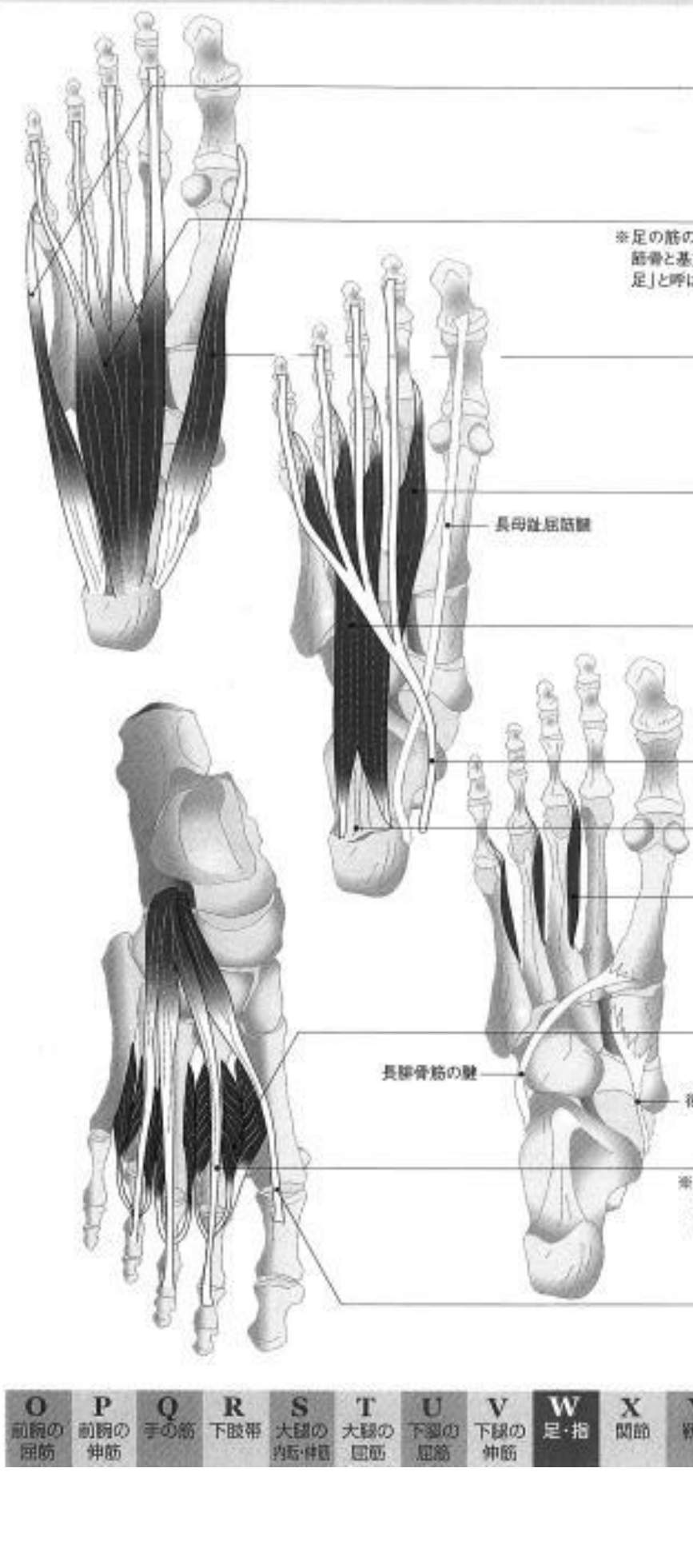
※短趾伸筋から分離したもの。